Universidad Iberoamericana Puebla

Repositorio Institucional http://repositorio.iberopuebla.mx

ExpoIbero Otoño 2022

Desarrollo de un algoritmo para la producción de imágenes sintéticas de la estructura trabecular de los huesos

Polanco Castro, Eduardo

2022-12-02

https://hdl.handle.net/20.500.11777/5584

http://repositorio.iberopuebla.mx/licencia.pdf

Desarrollo de un algoritmo para la producción de imágenes sintéticas de la estructura trabecular de los huesos

Morales Pérez Omar (noveno semestre en Ingeniería Biomédica)[1], Polanco Castro Eduardo (noveno semestre en Ingeniería Biomédica)[1*], Vinalay Romero Kevin Luis (octavo semestre en Ingeniería Biomédica)[1]
Colín Ortega Juan Carlos (profesor responsable) [1]
Barreto Grande Jonás (profesor asesor) [1]
Universidad Iberoamericana Puebla, San Andrés Cholula, Puebla, México[1]

Resumen

La adquisición de imágenes médicas reales resulta ser un procedimiento costoso y su uso está limitado por restricciones de privacidad, por lo tanto, la falta de acceso a estas imágenes desemboca en el interés por desarrollar imágenes sintéticas. La producción de imágenes sintéticas de tejido trabecular brinda acceso a imágenes ilimitadas y sin costos de adquisición, haciendo posible que investigadores o personas con experiencia en el campo de la informática biomédica, utilicen dicho producto para la validación de algoritmos diseñados para la segmentación de tejido óseo. Por ende, se plantea el desarrollo de un algoritmo para la producción de imágenes sintéticas de la estructura trabecular de los huesos, caracterizadas por los principios físicos de la Microtomografía Computarizada (µCT), para ser utilizadas en la validación de algoritmos de segmentación de tejido óseo. La metodología de desarrollo del proyecto comprende generar una imagen de 255x255 pixeles con valores binarios, para después utilizar técnicas de procesamiento que simulen las características técnicas de la µCT. Finalmente, estos pares de imágenes son generados a partir de una interfaz en la que el usuario puede producir y guardar tantas muestras como lo requiera para validar su algoritmo. Concluyendo que las imágenes producidas a partir del algoritmo desarrollado no representan un tejido óseo específico, pero que están respaldadas por la física de la estructura trabecular y de la adquisición de imágenes mediante µCT.

Palabras clave: Algoritmo de clasificación, Hueso trabecular, Imágenes médicas, Imágenes sintéticas, Microtomografía computarizada.
[*]**Autor Corresponsal:** eduardo.polanco@iberopuebla.mx

Introducción

El esqueleto es una estructura dinámica formada por huesos, cada hueso es un órgano duro que está compuesto por varios tejidos, principalmente de tejido óseo [1]. Como se observa en la Fig.1, se pueden distinguir dos tipos de tejido óseo, el hueso cortical o compacto es sólido y con baja porosidad (entre 5 y 10%). Contiene una red de finos conductos longitudinales (canales de Havers) y transversales (conductos de Volkmann), que alojan vasos sanguíneos y fibras nerviosas. Constituye el 80% de la masa del esqueleto de una persona adulta, formando la capa externa de todos los huesos y las diáfisis de los huesos largos [2, 3].

Por otro lado, el hueso esponjoso o también denominado trabecular o poroso, está compuesto de un arreglo tridimensional de placas óseas ramificadas llamadas trabéculas, que forman un sistema de cavidades intercomunicadas, que contienen médula ósea y células que reciben nutrientes de la sangre circulante. Este tipo de tejido conforma el 20% del esqueleto de una persona adulta y se encuentra principalmente en la estructura interna de los cuerpos vertebrales, en las epífisis y metáfisis de los huesos largos [2, 3].

En el área de la medicina existe el interés por estudiar las causas y consecuencias de las patologías óseas. Bajo esta idea, se ha considerado al hueso sano como un órgano-tejido vivo dotado de una composición química, una estructura jerarquizada y un sistema de modulación estructural; que son responsables de sus propiedades biomecánicas y de su resistencia [4].

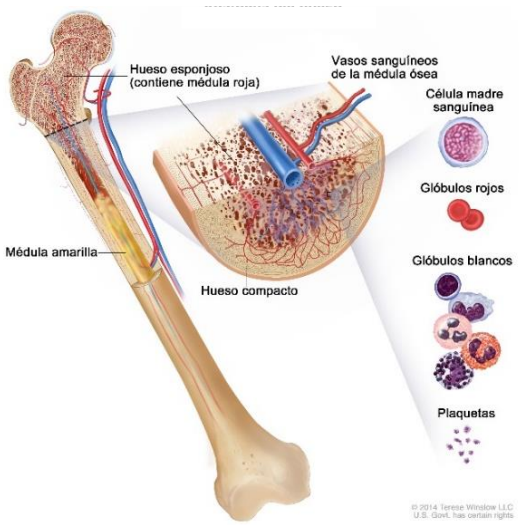

Fig. 1: Anatomía del hueso.

La matriz orgánica del hueso está jerarquizada en tres niveles estructurales diferentes: macro, micro y ultra. El estudio de los niveles estructurales es relevante para el análisis de la resistencia ósea, ya que esta depende de dos variables: la cantidad y calidad ósea. Si bien la cantidad de hueso está sujeta a la densidad mineral ósea (DMO), la calidad precisa del análisis de variables como la macroestructura, la microestructura y la ultraestructura [4].

Por ello, mediante técnicas de imagen numerosos autores han estudiado estos niveles estructurales. Sumado a esto, por su riqueza semiológica y disponibilidad, la radiología se ha posicionado como una herramienta insustituible en el análisis y valoración del tejido óseo [5].